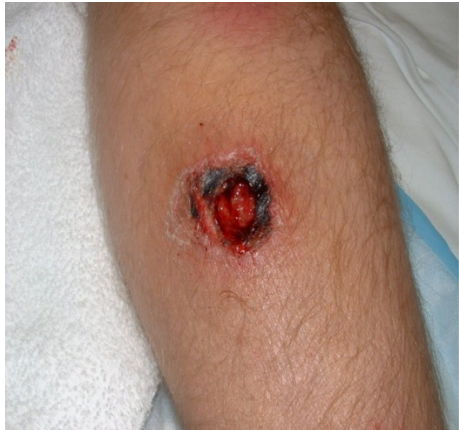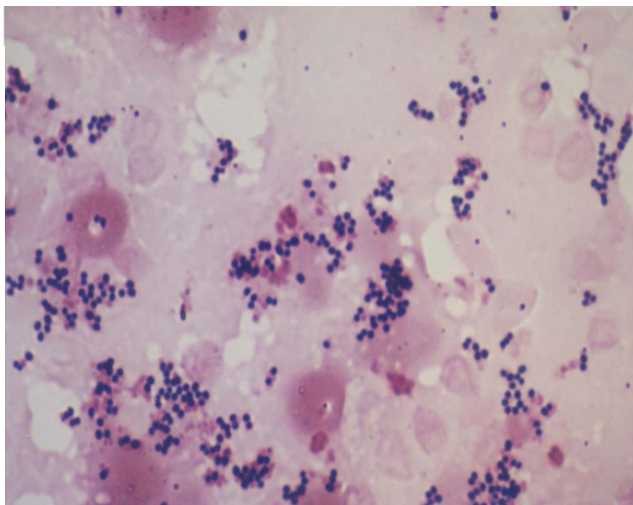


BR. 5

U bolnicu je primljen muškarac od 38 godina koji dolazi zbog crvenila i otoka na desnoj podlaktici. Bolesnik je prije pet dana radio u vrtu i porezao se na kosilicu. Nije očistio ranu jer je bio u poslu, a rana nije bila velika. Dva dana nakon ozljede javio se liječniku i dobio amoksisicilin p.o., međutim stanje mu se pogoršalo, rana se zagnojila.



Uzet je aspirat iz rane i promijenjena je antibiotska terapija. Aspirat iz rane nacijepljen je na krvni agar i napravljen je mikroskopski preparat. U preparatu se vide brojni gram pozitivni koki u nakupinama



Koja je bakterija najvjerojatniji uzročnik infekcije?

Zbog čega bolesnik nije reagirao na antibiotsku terapiju?

Koji je lijek izbora u nastavku liječenja?

Navedi čimbenike virulencije i patogenetske mehanizme infekcija koje uzrokuje ovaj patogen

Što je akutna, a što kronična rana? Koji su adekvatni uzorci iz rane za mikrobiološku analizu?

