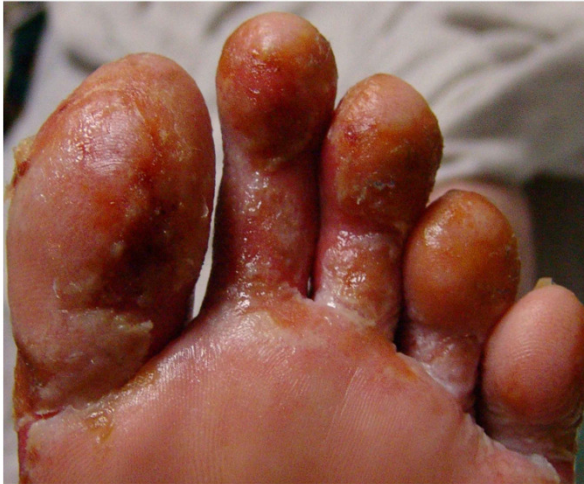

BR. 4

Mladić star 24 godine zaprimljen je u jedinicu za liječenje opekotina prije 8 dana. Ima opekotine 2. i 3. stupnja na preko 50% tjelesne površine. Stanje mu se pogoršava. Dobio je visoku temperaturu, a rane su dobile zelenkastu boju i postale su sluzave.

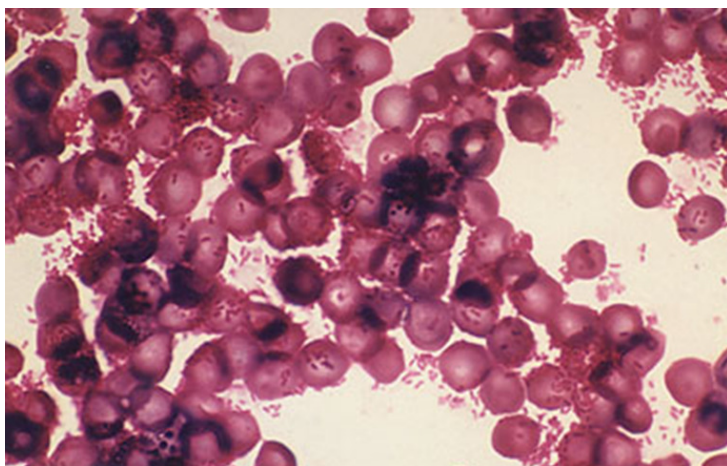


Uzeta je krv za hemokulturu i započeta je antibiotska terapija.

Već nakon 2h inkubacije, aparat je signalizirao da je pozitivna aerobna bočica iz seta. (Anaerobna bočica je i dalje inkubirana, ali je i nakon 5 dana inkubacije ostala negativna.)

Iz pozitivne aerobne bočice pripremljen je mikroskopski preparat i obojen po Gramu, naciepljen je krvni agar, a nakon pregleda preparata pripremljen je i izravni antibiogram. Nalaz mikroskopskog preparata odmah je telefonski javljen kliničaru na Odjel.

Mikroskopski nalaz: sitni gram negativni štapići i kokobacili



O kojem se patogenu vjerojatno radi? Koji patogeni također dolaze u obzir?

Navedi karakteristike uzročnika te patogenezu infekcije.

Što je hemokultura? Zašto je anaerobna bočica ostala sterilna? Objasni način uzorkovanja, mikrobiološku obradu, itd.)

Zbog čega opisani bolesnik spada u rizičnu skupinu za infekciju ovim patogenom?