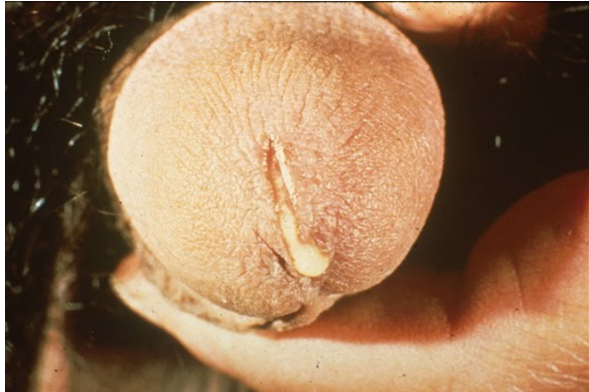

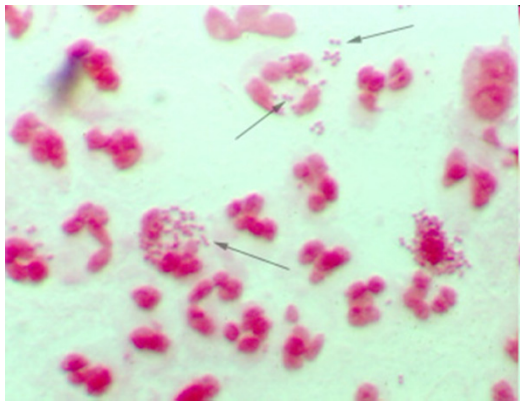
BR. 8

Mladić star 22 godine javlja se liječniku zbog problema (bolova, pečenja) pri mokrenju i pojavi mutnog, gnojnog iscjetka. Nema stalnu djevojku.



Uzet je iscjedak i bris uretre i hitno su poslani u mikrobiološki laboratorij, gdje je pripremljen mikroskopski preparat i obojen po Gramu. Nalaz je odmah, telefonski javljen kliničaru. Uzorci su nasađeni na krvni i čokoladni agar radi daljnje mikrobiološke obrade.

Mikroskopski nalaz: brojni leukociti i gram negativni diplokoki unutar i izvan leukocita.



Koja je bakterija najvjerojatniji uzročnik ove infekcije?

Zbog čega je osim preparata po Gramu iz iscjetka, uzet i bris uretre? Zašto je uzorak dostavljen hitno u laboratorij

Na koje bi dodatne uzročnike uretritisa trebao biti testiran ovaj mladić (diferencijalna dijagnostika)?

Vrste kliničkih uzoraka iz spolnog sustava za mikrobiološku analizu?